

歯医者さんが教える 歯と口腔の健康管理

【第46回】削らずに歯髄を残す最新の治療法

監修／歯学博士 鹿島 健司

むし歯の治療は原因となる病巣部をすべて削り取って、その部位に詰め物や被せ物をするのが基本です。

しかし、むし歯が深く、歯の神経（歯髄）まで及んでしまうような症例にしばしば遭遇します。自発痛（何もなくても歯がズキズキ痛むこと）があるケースでは麻酔をして歯髄を取り歯根の治療が行われます（写真1）。

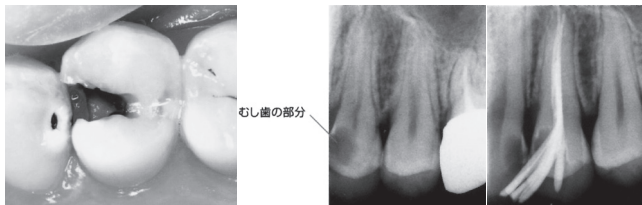


写真1 深いむし歯は歯髄を取ってそのスペースに防腐剤のセメントを充填

歯髄を取ってしまうと歯の象牙質への水分の供給が失われてしまい、硬いものを噛んだり歯ぎしり等によって歯が割れてしまったり、結果として歯の寿命が短くなってしまうことが分かっています。そのため、深いむし歯でも自発痛がない場合では何とか神経（歯髄）を残すよう様々な方法が考案され応用されて来ています。むし歯の部分の一部を残しても、薬剤等の殺菌作用によってむし歯菌を抑制して歯髄を残そうという治療法です。

このような治療法はいくつか知られていますが、代表的なものを表1に示します。

3Mix-MP療法は写真2のように3種類の抗菌薬を混和して応用するもので、手技に熟練を要しますが、比較的多くの歯科医に用いられている効果的な治療法です。ドッグベストセメントは銅の赤茶色が特徴で、その殺菌力を



写真2 3種類の抗菌薬

期待して1年間様子をみてから最終的な詰め物を入れます。その間にむし歯が進行してしまう危険もあるので、確実な経過観察を要します（写真3）。MTAはむし歯を削って歯髄の一部が露出してしまった場合、速やかに応

用することで歯髄の保存を図ることができる材料で、練和タイプと光で硬めるタイプがあります（写真4）。また、歯根の治療がうまくいかないケースに応用することで、抜歯をせずに済むこともできます。最近ではかなり普及するようになってきています。

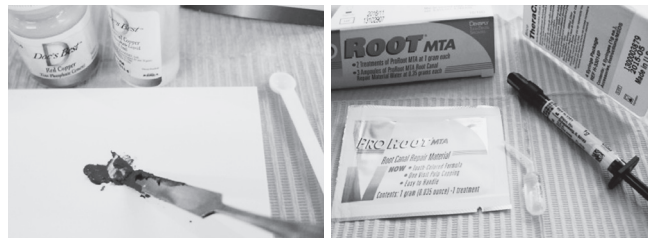


写真3（左） ドッグベストセメント（赤茶色のセメントを詰めて1年間様子を見る）

写真4（右） MTA（左は練和タイプ、右は光硬化タイプ）

これらの治療法はむし歯を確実に除去できたのか確認できないので、現段階では歯科医の間でも賛否の分かれるところでは。かかりつけの歯科医とよく相談してください。

結局のところ、定期的な健診を受けて、むし歯が見つかったら初期のうちに治してしまうことが重要ということですね。

表1 歯髄を残す最新の治療法

| | 治療法 | 概要 | メリット | デメリット |
|---|------------|-----------------------------|---------------------------------------|-------------------------------|
| 1 | 3Mix-MP療法 | 3種類の抗菌薬で殺菌・無菌化していく | 神経に近いむし歯でも、多くのケースで神経が温存でき、歯根治療にも応用できる | 手技や製品管理に熟練を要する |
| 2 | ドッグベストセメント | セメントに含まれる銅イオンの殺菌力でむし歯菌を抑制する | むし歯治療に関しては3Mix-MP法と同じだが、手技が簡便である | 1年間の経過観察を要するので、治療に時間がかかる |
| 3 | MTA治療 | セメントの強アルカリによる殺菌力で、むし歯菌を殺菌する | 深いむし歯や露髄にも有効で、歯根治療にも応用できる | 色調が黒っぽいので、詰めた部分が透けて黒く見えることがある |

監修／鹿島健司（歯学博士）。1958年1月生まれ。かしま歯科医院院長
日本大学歯学部・松戸歯学部兼任講師、川口歯科医師会理事（学術部長）