歯医者さんが教える 歯と口腔の健康管理

〔第47回〕なるべく抜かない歯周病治療

監修／歯学博士　鹿島　健司

歯を失う原因の多くが歯周病によるケースで、5,000人以上の歯科医のアンケート調査から、抜歯総数１万本弱のうちの40パーセント以上が歯周病によるものであることが判明しています（むし歯による抜歯は30パーセント強、その他は事故による破折や矯正治療の便宜抜歯等です）。それゆえ、歯周病予防こそが歯を抜かないための必須条件と言えるでしょう。抜歯を避けるためには定期的に歯石除去や口腔のクリーニングをすることが大切となります。

歯と歯肉との境目の溝の清掃が行き届かないと、その部に多くの細菌が停滞して溝が深くなっていき、４ミリ以上になると歯周ポケットと呼ばれるようになります。**図１**の左側は健康な状態、右側は歯周病によって歯周ポケットが深くなり、歯を支える歯槽骨が溶けてしまった状態です。歯周ポケットが深くなるほど歯周病が重症化し、歯槽骨の吸収が進行して抜歯になるリスクが高くなります。

図１　歯周組織と歯周ポケット

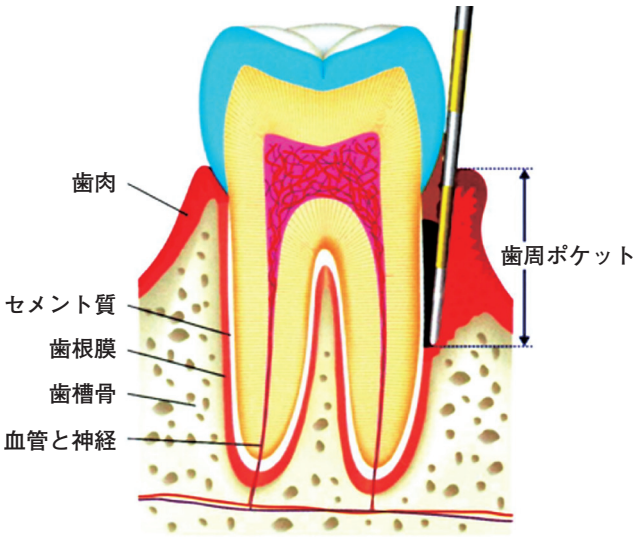

実際の歯周病治療は歯周ポケット内の汚れを除去することから始まります。もちろん、正しいブラッシングによるプラークコントロールができていることが前提になりますが、歯肉に軽く麻酔をしてポケット内に溜まった汚れや歯根に付着した歯石を除去し、歯根表面も滑らかにします。次に歯肉の炎症部分を掻爬（そうは）して除去します（**写真１、図２**）。

この処置によって歯周ポケットが浅くなり、歯肉が引き締まって健全な状態に回復します。このような歯周病治療を繰り返しても治りきらない部位に対しては、歯肉を切開する歯周外科手術が応用されます。悪い部位を直接確かめながら、歯根面の汚れや炎症性の歯肉を徹底的に除去していきます。歯周外科手術には様々な術式があり、症状に応じて使い分けられています。その際に、歯槽骨の再生を期待した再生療法が行われることがあります（**本誌平成24年６月号P.52参照**）。

写真１（左）と図２（右）　歯周ポケット内の汚れを除去し、炎症のある歯肉の掻爬（そうは）（掻き取る）を行う

歯の動揺が強い場合には、接着剤を用いて歯の固定が行われます。動揺のある歯を、周囲のしっかりしている歯と連結することにより歯周組織の安静を図ります。近年は接着材の能力が向上したため、接着材のみで固定が長続きすることもありますが、より強固な固定を求めるケースでは、歯と歯の間にワイヤーを入れたり（**写真２**）、歯並びが悪い部位ではメッシュプレートを用いて動揺を抑えます（**写真３**）。

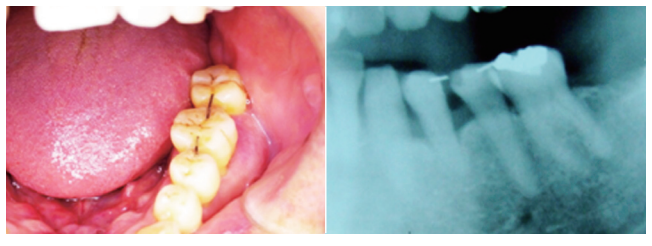

写真２　ワイヤーを使った歯の固定

写真３　メッシュプレートを用いた歯の固定

なお、歯の早期接触や強い噛みしめ癖といったものは歯周病の悪化因子といわれており、良好な予後を保つために噛み合わせを調整（咬合調整）することも重要となります。

監修／鹿島健司（歯学博士）。1958年１月生まれ。かしま歯科医院院長
日本大学歯学部・松戸歯学部兼任講師、川口歯科医師会理事（学術部長）